

INVAZÍV BEAVATKOZÁS (MŰTÉT) BETEGTÁJÉKOZTATÓJA

Alulírott (név) (szül. idő) kijelentem, hogy dr. (orvos neve) engem, illetve hozzátartozómat (..... név, szül. idő, rokonsági fok) az alábbi invazív beavatkozásról a következők szerint kellő mértékben és módon tájékoztatott:

FÜLTŐMIRIGY (PAROTIS) MŰTÉTEK A NYÁLMIIRIGY DAGANATOS MEGBETEGEDÉSEIBEN (Enucleatio parotidis, Parotidectomy superficialis, Parotidectomy totalis)

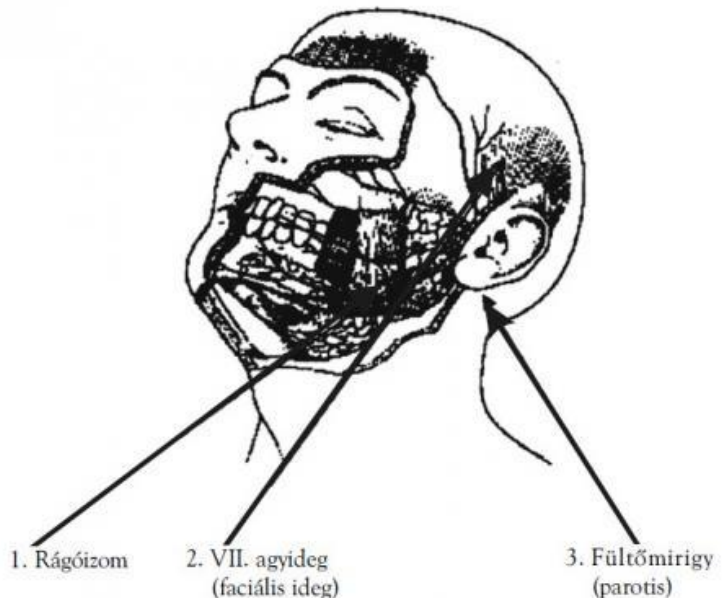
1. Alapvető anatómiai és élettani tudnivalók

A fültőmirigy (parotis) nyálmirigyek egyike, amelyből kettő van. Az arc két oldalán a fül előtt és alatt helyezkedik közvetlenül a bőrfelszín alatt a mimikai és a rágóizmok között. Feladata, hogy nyál termelésével a szájüregben az étel emésztését megkezdje. A mirigy kivezető nyílása a felső ötödik fog magasságában van, innen ürül a termelt nyál. A fültőmirigy állományában seprűszerűen oszlik ágaira egyik fontos agyidegünk, a VII. agyideg (faciális ideg), mely ezáltal a mirigyet egy felületes és egy mély lebenyre osztja. Beidegzi az arc mimikai izmait, amelyek a homlokráncolást, szemcsukást, orrmozgatást, szájesücsörítést biztosítják az arc finom mimikai mozgása mellett.

2. A beavatkozás (műtét) indikációi (a beavatkozás elvégzését indokló tényezők)

Előfordul, hogy a fültőmirigyeknek megfelelő területen (fül előtt, állkapocs szöglet mögött ill. alatt) addig nem észlelt duzzanat látható vagy tapintható, mely legtöbbször fájdalomtalan és lassan növekszik, de kialakulhat hirtelen is. Megtörténhet, hogy az egyik oldalon az arcfél mozgása hirtelen vagy fokozatosan megszűnik (lebénul). Ilyen esetben kivizsgálás során kiderülhet, hogy a fültőmirigy állományában kívülről nem látható daganat növekszik (ezt ultrahang vizsgálattal igazoljuk). Ezekben az esetekben kis vékony tűvel a szövetburjánzásokból mintát veszünk és szövettani vizsgálatra küldjük. Legtöbbször szövettani vizsgálattal igazolható, hogy daganatról van-e szó és az jóindulatú vagy rosszindulatú. Ezekben az esetekben szükség lehet a daganat eltávolítására, mely történhet csak a tumor kivételével, együtt a felületes fültőmirigy-állománnyal vagy az egész mirigy kivételére is szükség lehet. Ha a daganat rosszindulatú, akkor sokszor a hetedik agyideget is fel kell áldozni és az egész mirigyét el kell távolítani. Ha jóindulatú, akkor a hetedik agyideg megkímélésre kerül, ezáltal biztosítva a további arcmozgást. Ha az agyideget is eltávolítjuk, akkor ez maradandó arcfél bénulással jár. Amennyiben arra lehetőség van, ilyenkor azonnal, vagy később idegátültetést is végzünk. Néhány esetben csak a műtét alatt elvégzett gyors szövettani vizsgálat tud pontos véleményt adni a szövetburjánzás jó- vagy rosszindulatúságáról.

Ebben az esetben a műtét kiterjesztése ennek függvénye. Ritkán fültőmirigy nyálkó vagy hosszantartó fültőmirigy gyulladás indokolja a nyálmirigy műtéti eltávolítását.



3. Egyéb kezelési lehetőségek (röviden)

Előfordulhat, hogy a fültőmirigyben képződött rosszindulatú daganat a nyálmirigy határain túlra terjed, és környezetét is érinti, ekkor műtéti beavatkozással az egész daganat már nem távolítható el, ilyenkor sugárkezelés a választható terápia. Sugárkezelés műtét után is indokolt lehet, ha a daganat szövettani eredménye ezt indokolja. Ennek elbírálása a kezelő orvos feladata. Ritkán előfordulhat, hogy kemoterápiás/citosztatikus infúziós kezelést alkalmazunk, melyet szintén egyéni elbírálás alapján dönt el a kezelő orvos vagy a műtéti kezelés mellett, esetleg sugárkezelés mellett vagy után.

4. A műtét menete, illetve a beavatkozás rövid leírása

A műtét általános narkózisban (altatásban), ritkán helyi érzéstelenítésben történik. Altatásban a fül előtt és alatt vezetett bőrmetszés után felkeressük a VII. agyideget, majd ennek összes elágazását követve és az ideget megkímélve a fültőmirigy felső lebenyét, ha szükséges az alsó lebenyt is a daganattal együtt eltávolítjuk. Ha előzőleg a pontos szövettani diagnózist nem sikerült felállítani, akkor műtét alatt szükség lehet a szövettan pontosítására, miközben a beteg felébresztésére nincs mód, az általános narkózis tovább folyik. Ennek eredményétől függ, hogy a műtétet milyen mértékben kell kiterjeszteni, esetleg az arcideget (VII. agyideg) is el kell-e távolítani. Erről a műtét előtt a beteget felvilágosítjuk, mivel a műtét alatt nincs rá mód. Ha a tumor kis méretű, akkor lehetőség van arra, hogy általános narkózis (altatás) helyett a tapintható daganat körüli érzéstelenítő injekció beadásával a műtéti területet eléréstelenítsük. A műtéti területről gumidrént vezetünk a sebvonalba, mely a sebváladékot a külvilág felé vezeti és a műtét végén a bőrt öltésekkel zárjuk.

5. Az érzéstelenítés lehetőségei, veszélyei

A fültőmirigy műtétet altatásban (általános narkózis, intubációs narkózis), ritkán helyi érzéstelenítésben végezzük. Az altatásról és annak veszélyeiről egy külön nyomtatványon tájékoztatjuk és kérjük beleegyezését. A helyi érzéstelenítés során érzéstelenítő oldatot injekciózunk a bőrbe és a bőr alá tű segítségével. Az érzéstelenítő hatása miatt minden esetben átmeneti, néhány órán át tartó arcidegbénelás alakul ki. Ritkán a helyi érzéstelenítés során is felléphetnek az alábbi reakciók:

- allergiás reakciók (duzzanatok, viszketés, vérkeringési rendszer reakciója, sokk)
- idegrendszeri mellékhatások (nyugtalanág, görcsök, légzészavar)
- vérnyomás-emelkedés, vérnyomásesés, szívritmuszavarok.

6. Általános műtéti kockázat

A műtétek általános veszélyei, úgymint trombózis/embólia, sebfertőzés, keringési reakciók ritkán előfordulhatnak. A műtét során kivitelezett egyszerű beavatkozások sem teljesen veszélytelenek: infúzió bekötése, centrális vénakatéter behelyezése is szükségessé válhat. A fektetés, műtéti előkészítés során perifériás idegsérülést okozó nyomási károsodás, a nyaki gerinc sérülése is kialakulhat. A műtéti fertőtlenítés, elektromos kés, lézersugár használata során gyulladások, hegek, égési sérülések keletkezhetnek. Kérdezze meg orvosát, hogy Önnél/gyermekénél nem áll-e fenn fokozott trombózis vagy embóliaveszély. A véralvadást befolyásoló gyógyszerek használata megnövelheti a műtét utáni utóvérzés rizikóját. A műtét során előfordulhat, hogy nagyobb artéria vagy véna megsérül és erős vérzés alakul ki. Ennek gyors ellátása céljából szükség lehet azonos oldali nyaki verőér lekötésére, ha nagyobb mennyiségű vérvesztés történik vératömlesztésre is, melynek megítélése a kezelőorvos kompetenciája.

7. A műtét (beavatkozás) lehetséges mellékhatásai, veszélyei és szövődményei

a) Tipikus, illetve gyakori jelenségek a műtét (beavatkozás) után

A műtéti terület fájdalma, helyi duzzanat kialakulása természetes műtét utáni állapot. Néha a seb területén fokozott váladéktermelés alakulhat ki és erőteljesebb helyi duzzanatot, feszülést okozhat (szeroma). Ennek levezetéséhez szükséges a műtéti területbe helyezett drén, azonban néha szükség lehet előbbieket miatt a váladék naponkénti leszívására, kipréselésére a sebnyíláson át. Ez a sebgyógyulást késleltetheti, azonban későbbiekben problémát nem okoz. Szintén a műtéti terület helyi duzzanata illetve a műtét során a külső hatásokra igen érzékeny arcideget (VII. agyideg) érő mechanikai hatások miatt átmenetileg az arc mozgása azonos oldalon elmaradhat. Az arcmozgás teljes egyénfüggő, akár néhány hónapig is eltarthat. Ha műtét alatt

Folytatás a következő lapon!

a daganat eltávolítása szükségessé tette az arcideg egyes ágainak átvágását, ennek megfelelően az arc mozgása maradandóan is károsodhat. A teljes fültömírigy eltávolítása a nyálképzés tekintetében nem jelent érezhető változást, mivel az ellenoldali fültömírigy a kellő mennyiségű nyál képzését biztosítja. A fül környéke általában több hónapig is érzéketlen marad illetve túlérzékeny is lehet.

b) Ritkán előforduló mellékhatások és szövődmények műtét után

Műtéti terület utóvérzése, mely a seb újbóli feltárását teheti szükségessé a vérzés ellátása céljából. Ha ez nem nagy mértékű, akkor helyi nyomás alkalmazása kötözés során elegendő lehet vérzéscsillapító gyógyszerek adása mellett. Sebfertőzés kialakulása esetén láz és seb körüli fokozott fájdalom, gennyes beolvadás jöhet létre, mely vénás antibiotikus kezelést és helyi fokozott fertőtlenítő sebkezelést tesz szükségessé. Ilyenkor a seb másodlagos gyógyulása várható, mely elhúzódóbb lehet és a heg kevésbé esztétikus gyógyulását jelenti. Előfordulhat úgynevezett nyálsipoly kialakulása a bőr felé. Ilyenkor a termelt nyál a bőr felé ürül egy járaton keresztül. Ennek későbbi műtéti zárása szükséges lehet, de általában helyi kezelés hatására bezáródik. Az arcideg sérülése miatt maradandó arcideg bénulás léphet fel: a szemrés nem záródik, a szájug nem mozog, az arc lárvaszerű lesz. Újabb műtéttel ezekben az esetekben az arcideg helyreállítása megkísérülhet.

Ismeretlen okból kialakuló Frey-syndroma, mely során a beteg azt tapasztalja, hogy evés alatt a fültömírigy feletti bőrön pír alakul ki és a bőrön át verejtékszerűen váladék távozik.

8. A műtét utáni időszak (kb. két hét) fontosabb teendői (amire figyelni kell!)

A műtéti terület fokozott fertőtlenítése (varratszedésig a seb fedőkötése, víz nem érheti). Étkezés során fűszeres, szénsavas, forró, ill. hideg ételek kerülése. Nyaki vérbőség (erős préselés, lehajolás, nehéz tárgy emelése) kerülése. Ha a műtéti területen gyulladás, duzzanat, vérzés, váladékozás jelentkezik a kezelőorvos felkeresése szükséges minél hamarabb.

9. A gyógyulás várható időtartalma és megítélése

A bőrseb gyógyulása 7–10 napig tart, a varratszedés is ekkor esedékes. A teljes panaszmentesség 3–4 hét alatt várható. Ha arcideg sérülés is történt, akkor több hónap alatt várható az arc mozgásának teljes visszatérése folyamatos arctorna és gyógyszeres illetve elektromos utókezelés mellett.

10. A műtét (beavatkozás) elhagyásának várható kockázatai

A műtét elmaradásának kockázatai nehezen ítéltelők meg előre. Az eltávolítandó szövetszaporulat megnövekedhet kifejezettebbé téve az eddigi panaszokat. Ha szövettanilag igazoltan jóindulatú daganatról van szó, egyes esetekben előfordulhat a daganat rosszindulatúvá válása. Ha az arcideg működését addig nem befolyásolta, később érintheti azt és féloldali arcibénulást okozhat. Ez rosszindulatú daganatok esetén csaknem mindig bekövetkezik. E mellett a rosszindulatú daganat a környéki nyirokcsomók (legtöbbször az állkapocs alatti nyirokcsomók és nyaki nyirokcsomók) felé áttétet képezhet, majd az egész szervezetet is megbetegíti (távoli áttétképzés májba, tüdőbe stb.). Ha a daganat tovább növekszik, egy idő után már sebészetileg nem távolítható el. Rosszindulatú daganat végül a beteg közvetlen halálához vezethet.

11. A vizsgálattal kapcsolatos kérdéseim és az ezekre kapott válaszok:

12. Egyénre szabott betegtájékoztató:

Folytatás a túloldalon!

INVAZÍV BEAVATKOZÁS BELEEGYZŐ NYILATKOZATA

Kellő idő állt rendelkezésemre ahhoz, hogy szabadon döntsek és válasszak a megismert kezelések közül. Tájékoztattak arról, hogy szakszerű, a szakma szabálya szerinti gyógykezelés esetén is előfordulhatnak előre nem várható szövődmények, melyek a várható gyógyeredményt (gyógytartamot) kedvezőtlenül befolyásolhatják. Tájékoztattak arról, hogy a kórházi kezelés (kivizsgálás, gyógyszeres kezelés, műtét, egyéb fent részletezett kezelés) elutasítása, a gyógykezelés megszakítása, illetve annak meghatározott vagy meghatározatlan idejű halasztása kockázattal jár.

Megértem és tudomásul veszem azt is, hogy kivizsgálásom és kezelése során tanulónővérek, orvostanhallgatók, szakorvosjelöltek esetleges jelenléte és közreműködése a képzés és továbbképzés elengedhetetlen velejárója.

Tudomásul veszem, hogy jogom van bármikor a felajánlott kezelések elutasítására. Ez esetben a kezelése során, a visszautasítás kapcsán jelentkező következményekért, szövődményekért, illetve a gyógyeredmény alakulásáért azokat az orvosokat, akiknek a javaslatát, kezelését nem fogadtam el, a felelősség alól felmentem.

Ezen nyilatkozat aláírásával

*beleegyezem és kérem **

*nem egyezem bele és nem kérem **

a fenti beavatkozás elvégzését.

Nyilatkozatomat a tájékoztatás megértése alapján minden kényszertől és befolyástól mentesen adom.

Szombathely, 20 év hó nap óra perc

.....
beavatkozást végző aláírása

.....
beteg vagy törvényes képviselő aláírása

*A megfelelő válasz egyértelműen (aláhúzás, bekarikázás) jelölendő.